Cirugía de las cavidades posteriores del oído medio y antroaticotomías

P Bordure
O Malard

Resumen. – El tratamiento quirúrgico de las cavidades posteriores del oído medio tiene dos objetivos principales. El primero es crear un acceso directo para tratar las lesiones localizadas en esas cavidades; el segundo es llegar a otras regiones del oído como el ático, la caja del tímpano o el oído interno. La indicación quirúrgica principal es el tratamiento de la otitis crónica, generalmente colesteatomatosa. En estos casos pueden indicarse dos tipos de intervenciones, la antroaticotomía o la mastoaticotomía, con preservación del conducto auditivo, y la creación de una cavidad de vaciamiento, con sacrificio de una parte del conducto auditivo externo óseo. La correcta ejecución de las mismas requiere una vía de acceso adecuada a los tejidos blandos, en particular el control del conducto óseo, con especial cuidado en el fresado del mismo. Al crear las cavidades de vaciamiento es preciso completar con meatoplastia, a fin de garantizar la cicatrización y el seguimiento postoperatorio en buenas condiciones.
En la actualidad, la cirugía de las cavidades posteriores presenta un nuevo interés a partir del desarrollo de los implantes cocleares y de oído medio. La cirugía de implantación exige un perfecto dominio de las técnicas quirúrgicas para las cavidades posteriores del oído medio.

© 2003, Editions Scientifiques et Médicales Elsevier SAS, París. Todos los derechos reservados.

Palabras clave: mastoidectomía, vaciamiento de oído, timpanotomía posterior, colesteatoma, implantes, meatoplastia.

Introducción

El tratamiento quirúrgico de las cavidades posteriores del oído medio tiene dos objetivos. El primero es el acceso directo y el tratamiento de las lesiones localizadas en dichas cavidades.

El segundo objetivo es llegar a través de esas cavidades a otras regiones del oído medio: al ático por antroaticotomía y a la caja del tímpano por timpanotomía posterior. Entre las indicaciones quirúrgicas predomina la otitis crónica, sea colesteatomatosa o no. Las dos intervenciones principales son la antroaticotomía o la mastoaticotomía con preservación del conducto óseo, y la creación de una cavidad de vaciamiento con sacrificio del conducto óseo.

El tratamiento quirúrgico de las cavidades posteriores ha tomado nuevo impulso gracias al desarrollo de los implantes cocleares y de las prótesis implantables de oído medio. La ejecución correcta de este tipo de intervención exige una vía de acceso adecuada a los tejidos blandos.

Por último, la meatoplastia puede ser necesaria para asegurar la cicatrización y permitir el seguimiento clínico en las mejores condiciones.

Philippe Bordure : *Professeur des Universités, praticien hospitalier.*
Olivier Malard : *Chef de clinique-assistant des Hôpitaux.*
Service d'oto-rhino-laryngologie et chirurgie cervicofaciale, place Alexis-Ricordeau, 44039 Nantes cedex 1, France.

Reseña anatómica [1, 8]

Desde el punto de vista quirúrgico, el oído medio se divide en seis regiones.

CAJA DEL TÍMPANO

Está formada por el mesotímpano o atrio, el hipotímpano, el protímpano (orificio tubárico), el retrotímpano con el seno del tímpano y el epitímpano o ático.

El mesotímpano está ubicado en sentido medial con respecto a la membrana del tímpano, por debajo del canal del músculo tensor del martillo y de la segunda porción del nervio facial, y por delante de la tercera porción del nervio facial. Es la zona funcional del oído y debe ser explorada antes de emprender el tratamiento quirúrgico de las cavidades posteriores con motivo de una otitis crónica.

ÁTICO

Está ubicado inmediatamente por encima del atrio, es decir, arriba del canal del músculo tensor del martillo y de la segunda porción del nervio facial. Es también una zona funcional que incluye la cabeza del martillo y el cuerpo del yunque. Este último constituye un excelente punto de referencia quirúrgica, pues permite al cirujano situarse con respecto al nervio facial gracias a la apófisis corta, y con respecto al estribo,

que puede estar inmerso en fungosidades, gracias a la apófisis larga. La parte anterior de esta región, el ático anterior, ocasiona dificultades en la cirugía del oído medio por estar camuflada por un tabique óseo que desciende desde el techo del tímpano. Aquí el nervio facial discurre muy cerca de la pared medial del ático [2].

ANTRO

Es una de las principales cavidades posteriores presentes en forma constante, incluso en el lactante. Comunica con el ático mediante su entrada (*aditus ad antrum*). Está limitado hacia arriba por el techo del tímpano, por detrás por el seno lateral y medialmente por el laberinto óseo. El área triangular situada por detrás del antro entre el seno lateral, el seno petroso superior y el laberinto óseo se denomina triángulo de Trautmann. Lateralmente, el antro está limitado, a través de la lámina petroescamosa, por celdas superficiales que no deben confundirse con las celdas antrales (véase *fig. 4D*).

APÓFISIS MASTOIDES

Está ocupada por dos grupos de celdas de magnitud variable y separados por la ranura digástrica, la cual representa la inserción mastoidea del músculo digástrico. La ranura digástrica marca con mayor o menor profundidad el relieve de la punta mastoidea.

La salida del nervio facial a la altura del agujero estilomastoideo tiene lugar en el extremo anterior de la ranura digástrica. El grupo profundo de celdas de la apófisis guarda relación directa con el grupo de celdas situado por debajo del nervio facial.

CORDÓN INTERSINUSOFACIAL

Es el grupo de celdas situado entre la tercera porción del nervio facial y el seno lateral.

REGIÓN SUBFACIAL

Está ubicada en sentido medial a la tercera porción del canal facial. Tiene volumen variable y es la prolongación del cordón intersinofacial.

Definiciones [5, 7, 9, 15]

El tratamiento quirúrgico de las cavidades posteriores abarca diversas intervenciones, según la amplitud de la exposición operatoria.

Antrotomía superficial

Es la abertura de las celdas periantrales superficiales, sin abrir necesariamente el antro.

Antrotomía (o ahondamiento antral)

Es la abertura mastoidea limitada al antro.

Mastoidectomía

Consiste en la exéresis de todas las celdas mastoideas, incluido el antro, además del cordón intersinusofacial, la apófisis y las celdas situadas por debajo del facial. En realidad, la mastoidectomía simple es muy poco frecuente. La mayoría de las veces se trata de una mastoaticotomía, ya que si existen lesiones inflamatorias, a menudo es preciso explorar el ático.

Mastoaticotomía

Es la exéresis de las celdas mastoideas más la abertura del ático.

Antroaticotomía

Es la abertura del ático por vía mastoidea. La aticotomía por vía mastoidea debe distinguirse de la aticotomía a través del conducto, que exige el sacrificio de una parte o de toda la pared externa del ático. La aticotomía a través del conducto sólo se justifica para el tratamiento de un colesteatoma atical anterior o externo cuyos límites se determinan previamente mediante tomografía computadorizada, o de una anquilosis de la cabeza del martillo. En todos los casos se debe reconstruir la pared externa del ático timpánico.

Timpanotomía posterior

Es la abertura de la caja por vía mastoidea a expensas del receso del nervio facial.

Vaciamiento

El término vaciamiento petromastoideo, o simplemente vaciamiento, es propio de la terminología médica francesa. Su significado fue establecido hace más de un siglo por Malherbe, en su tesis de 1895: «una cavidad de vaciamiento se define como la creación de una cavidad única, más o menos amplia, que conecta el conjunto de las cavidades aticales y mastoideas con el conducto auditivo externo, tras suprimir la pared posterior y la pared externa del ático» [9]. El vaciamiento fue comparado muchas veces con la mastoidectomía radical descrita en las publicaciones anglosajonas. A diferencia de ésta, el vaciamiento es independiente del estado del sistema timpanoosicular, que puede dejarse en su sitio o reconstruirse. En este último caso se trata de un vaciamiento con timpanoplastia. Cuando se resecan todos los residuos timpanoosiculares, la intervención se denomina vaciamiento total.

A veces se utiliza el término timpanoplastia por técnica abierta para designar una cavidad de vaciamiento con timpanoplastia.

Otra fuente de confusión es el término vaciamiento parcial, utilizado en el pasado, ya que no se sabe si el carácter parcial se refiere a la cavidad o al contenido timpanoosicular.

Principios generales [7, 11, 12]

El éxito de una intervención quirúrgica del oído medio depende no solamente de una indicación correcta, de la vía de acceso y de la calidad de la técnica quirúrgica, sino también de la preparación del paciente en el momento de la intervención y del cumplimiento de algunas precauciones preoperatorias e intraoperatorias.

PREPARACIÓN DEL ENFERMO

La instalación del paciente en el quirófano es determinante; una posición incorrecta expone a maniobras no deseadas como consecuencia de una mala referencia anatómica.

El plano mastoideo debe quedar horizontal al girar al máximo la cabeza del paciente hacia el lado opuesto al cirujano. Esta posición obliga a menudo a colocar un cojín bajo la cabeza de un paciente obeso, o bajo los hombros de un paciente delgado o de un niño.

Es preferible no sujetar la cabeza, salvo en caso de dificultad para rotar el cuello, para poder hacerla girar fácilmente y obtener un ángulo de visión adecuado y conforme a las necesidades.

En caso de perforación timpánica, se debe evitar la introducción directa de productos antisépticos en el conducto auditivo y proteger la caja del tímpano con un trozo de gasa antes de aseptizar el campo operatorio. La mayoría de los antisépticos empleados en cirugía son potencialmente tóxicos para el oído (polividona, hexamidina).

Se recomienda, en particular a los cirujanos menos experimentados, instalar un sistema de monitorización del nervio facial, ya que uno de los riesgos principales de la cirugía de las cavidades posteriores es la lesión del nervio facial [13]. Para garantizar la fiabilidad del sistema de monitorización, su instalación debe ser particularmente cuidadosa, y el cirujano debe asegurarse durante toda la intervención de que funciona correctamente. La finalidad no es sustituir la vigilancia y la experiencia del cirujano, sino aportar un sistema de alerta suplementaria.

PRECAUCIONES INTRAOPERATORIAS

— El cirujano debe tener especial cuidado con los elementos nobles del oído, es decir, el oído interno, el nervio facial, las meninges y el seno lateral.

— Para prevenir el traumatismo coclear, se debe evitar todo contacto entre la fresa y la cadena osicular, en particular con el yunque durante una antroaticotomía o una mastoaticotomía. Las fresas cortantes son más nocivas que las diamantadas.

— La duración del fresado es también un factor importante. Para disminuir el tiempo de fresado conviene utilizar fresas con motor potente que corten muy bien. Los aspiradores deben tener el menor diámetro posible, ya que el ruido producido es directamente proporcional al calibre de los mismos.

— La protección del colgajo timpanomeatal en caso de fresado se consigue introduciendo una esponja pequeña en el conducto durante el fresado de la parte lateral, o intercalando una lengüeta de papel de envase de hilo de sutura entre la fresa y el colgajo durante el fresado de la parte medial del conducto.

— El cirujano debe respetar la mucosa de la caja.

— Con respecto al fresado, se debe utilizar un material en perfecto estado y fresas que corten bien. La pieza de mano se debe sostener como un bolígrafo, contando con apoyos para los antebrazos o las manos de manera permanente. El fresado se lleva a cabo con la parte lateral de la fresa, con movimientos de roce superficial y en un plano paralelo al del órgano sensible (fresado paralelo al techo durante su esqueletización). Es preciso evitar el trabajo en profundidad en un orificio y, por el contrario, siempre se debe tratar de reducir al máximo los bordes de una cavidad. Cuando trabajar en un orificio es inevitable, lo más prudente es utilizar un raspador.

— Limpieza de las cavidades al final de la intervención: es importante no dejar fragmentos de hueso o polvo de hueso en las cavidades posteriores, y sobre todo en la caja del tímpano, porque pueden obstaculizar el buen funcionamiento del sistema timpanoosicular.

ACCESO A LOS TEJIDOS BLANDOS Y CIERRE

Se puede optar entre dos vías de acceso: la vía retroauricular y la vía endoaural ampliada.

■ *Vía retroauricular* [7, 12]

Para conseguir la mejor exposición quirúrgica de la mastoides y sobre todo del ático, la incisión debe ser no sólo posterior sino también superior. Puede practicarse en el surco retroauricular, lo que deja una cicatriz habitualmente invisible pero presenta dificultades de acceso a la parte posterior si la cavidad mastoidea está muy neumatizada. Además, algunos pacientes que usan gafas sienten molestias por el contacto de las patillas con la cicatriz. La incisión puede efectuarse lejos del surco retroauricular, en el cuero cabelludo, lo cual brinda un acceso más amplio.

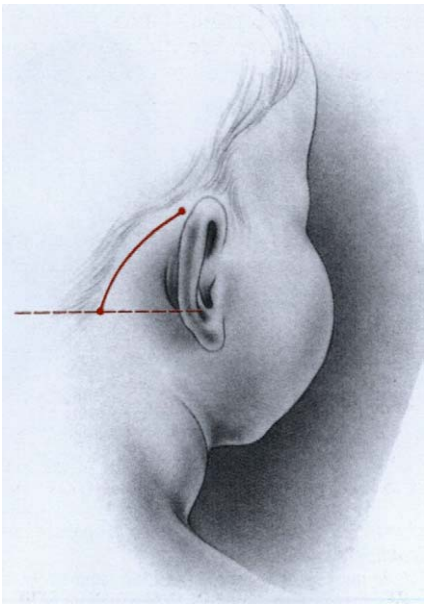

1 *Vía retroauricular en el lactante: la parte inferior de la incisión se encuentra claramente alejada del surco retroauricular y no debe sobrepasar la línea horizontal que pasa por el piso del meato auditivo externo.*

Es muy importante volver a fijar el colgajo fibroperióstico subcutáneo para prevenir la estenosis del conducto fibrocartilaginoso por colapso del caracol. La sutura cutánea se confecciona en dos planos: un plano subcutáneo con hilo reabsorbible o no reabsorbible, y un plano cutáneo con hilo monofilamento no reabsorbible.

En el recién nacido y el lactante, la apófisis mastoides no está desarrollada, por lo que la incisión retroauricular convencional puede lesionar el nervio facial. Hasta los 2 años de vida, la incisión debe ser lo más horizontal posible, evitando la región del surco retroauricular y apófisis mastoides, donde el nervio facial es muy superficial. En la práctica, la incisión no debe estar por debajo de una línea horizontal que pasa por el borde inferior del meato acústico *(fig. 1)*.

■ *Vía endoaural ampliada* [5, 7] *(fig. 2)*

Para conseguir una buena exposición quirúrgica de la mastoides, se debe ampliar la incisión bien hacia atrás por encima del pabellón, descendiendo eventualmente hacia el cuero cabelludo. Al final de la intervención es importante reconstruir el ligamento anterior del pabellón, reinsertando este ligamento en la columna del hélix.

Esta vía de acceso presenta numerosas ventajas

— la exposición amplia de toda la región temporal y de la aponeurosis temporal superficial;

— la excelente visualización de los diferentes elementos anatómicos del meato, circunstancia que posibilita la práctica de una meatoplastia en las mejores condiciones;

— por último, la posibilidad de ampliar la vía en caso de que sea necesario llegar a las cavidades posteriores; en otras palabras, una intervención por otitis crónica puede comenzar por una vía de conducto o de espéculo, o bien una vía endoaural de invasión mínima, y seguir con una vía endoaural ampliada en caso de que sea necesario acceder a las cavidades posteriores.

■ *Cierre y taponamiento del conducto auditivo*

El taponamiento del conducto auditivo externo es obligatorio después de haber practicado una incisión en el meato. La

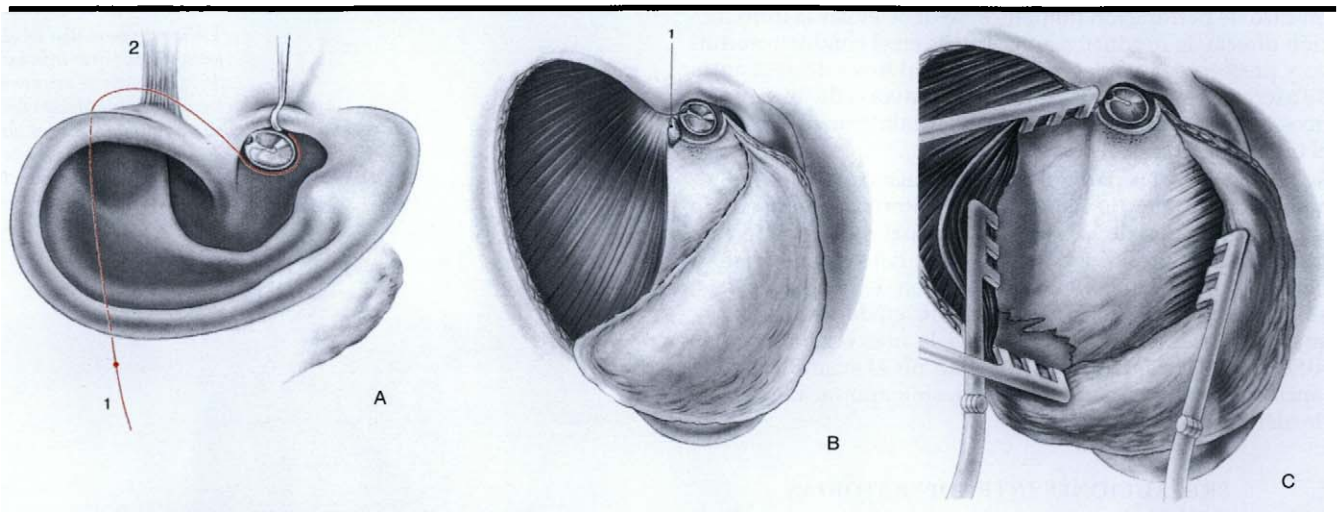

2 *Vía endoaural ampliada.*
A. Incisión cutánea. Para obtener una buena vía de acceso a la apófisis mastoides, la incisión puede ampliarse tal como se muestra en la figura (1).
B.1. Resección del triángulo adiposo suprameático.
C. Vista de la pared lateral de la mastoides después de colocar separadores autoestáticos.

membrana del tímpano se cubre con fragmentos de esponja reabsorbible, y se introduce una gasa expansible en el conducto auditivo externo. En el meato se aplica una gasa embebida con pomada antibiótica y se protege la oreja con un apósito. El taponamiento se extrae entre 5 y 8 días después de la intervención.

Antrotomía o ahondamiento antral [1, 5, 7]

PRINCIPIO

Todas las intervenciones quirúrgicas de las cavidades posteriores tienen en común la práctica de una antrotomía, que consiste en abrir la celda mastoidea principal. Se distinguen la antrotomía superficial, en la que se abren las celdas periantrales superficiales sin llegar al antro, y la antrotomía completa.

TÉCNICA

La zona de ataque inicial de la antrotomía es la región supra y retromeática, ubicada inmediatamente por detrás de la espina de Henle *(fig. 3A)*. La antrotomía sólo puede realizarse después de haber fresado la pared posterosuperior del conducto *(fig. 3B)*. Este concepto es fundamental puesto que si el fresado se efectúa después de la antrotomía, su práctica puede obligar a actuar sobre la parte lateral del conducto óseo. Por lo tanto, conviene efectuar en primer tiempo el fresado posterosuperior para poder adelgazar el conducto óseo y hacer que quede perfectamente rectilíneo, lo que facilitará la localización del nervio facial y del yunque, así como la realización de una eventual timpanotomía posterior.

Al practicar una antrotomía es preciso tener en cuenta los siguientes requisitos:

— se debe respetar el seno sigmoideo, en ocasiones muy prolapsado y superficial, que puede ser dañado con los primeros roces de la fresa;

— para evitar lesionar la duramadre temporal, se debe proceder a su esqueletización con una fresa no agresiva, efectuando movimientos paralelos al techo;

— es preciso asimismo respetar el codo del nervio facial y el laberinto posterior. Ante la menor duda, el cirujano debe buscar un punto de referencia profundo en relación con el

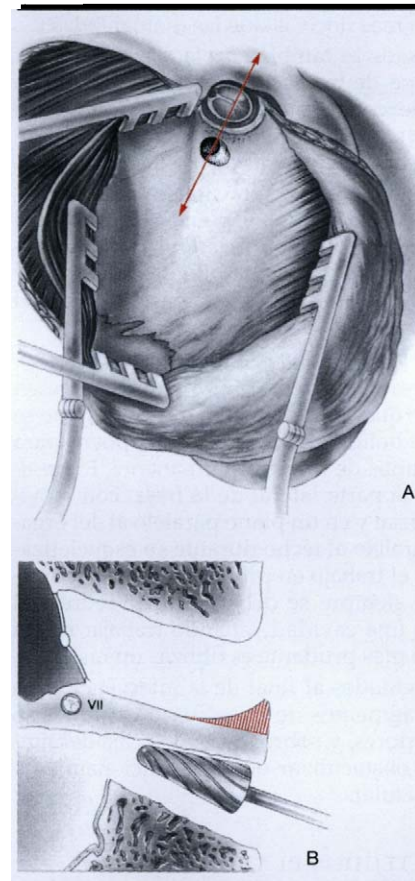

3 *Antrotomía. El esquema muestra el fresado de la pared posterosuperior del conducto.*
A. Vista del campo quirúrgico.
B. Corte axial oblicuo que pasa por el conducto auditivo externo y el ahondamiento antral.

surco timpánico. El plano del surco timpánico nunca debe sobrepasarse sin establecer otra referencia como, por ejemplo, la apófisis corta del yunque. El fresado debe realizarse con fresas cortantes pero no agresivas para la duramadre o el seno lateral; las más adecuadas son las fresas cónicas. A fin de evitar la perforación a ciegas a través de un orificio estrecho, las cavidades se deben ampliar de entrada, dibujando un triángulo cuyos lados están constituidos por:

— la pared anterior, paralela al conducto óseo;

— la pared posterior, paralela al trayecto del seno lateral;

— la pared superior, paralela al techo.

INDICACIONES

■ *Antrotomía superficial*

Permite verificar la permeabilidad antroatrial cuando la mastoides está muy neumatizada. Además, actúa como una toma de aire que neutraliza la hiperpresión provocada por la difusión del protóxido de nitrógeno en el oído medio durante la anestesia general. Esta hiperpresión puede ser muy molesta en la práctica de una miringoplastia, ya que a menudo provoca la prominencia exagerada del injerto.

■ *Antrotomía o ahondamiento antral*

Permite verificar la permeabilidad antroatrial cuando la abertura de las celdas superficiales es insuficiente. Es un tiempo previo a la exploración de las cavidades posteriores en busca de posibles lesiones inflamatorias de la mastoides, que permite determinar el estado de la mucosa de la región antral.

Mastoidectomía

PRINCIPIO

Es la exéresis de todas las celdas mastoideas. En la mayoría de los casos, el cirujano está obligado a practicar una mastoaticotomía a causa de las lesiones inflamatorias que rara vez respetan el antro. El tiempo inicial de la mastoidectomía es la antrotomía.

La mastoidectomía exige la esqueletización del techo y el seno lateral, situados hacia arriba y hacia atrás respectivamente, y el adelgazamiento de la pared posterior del conducto óseo. Es importante permanecer siempre en posición lateral con respecto a la apófisis corta del yunque y el relieve del conducto semicircular lateral.

TÉCNICA

— En caso de absceso subperióstico, la incisión se debe efectuar con prudencia para evitar una lesión por desnudación de la meninge o el seno sigmoideo. Igual prudencia se exige en caso de reintervención.

— La intervención comienza con una antrotomía *(fig. 4A)*.

— A continuación se practica la exéresis de las celdas intersinusofaciales *(fig. 4B)*.

— Vaciamiento de la apófisis: para su vaciamiento completo es preciso hundir totalmente la cortical externa. La ranura digástrica debe localizarse inmediatamente para controlar el peligro principal que representa el nervio facial al salir de la mastoides por el agujero estilomastoideo. Para prevenir este riesgo, en primer término se debe concluir la esqueletización del seno lateral en su porción inferior, recordando que el punto más declive del borde anterior del seno se encuentra a una distancia de 4 a 9 mm por detrás del nervio facial. A continuación, se esqueletiza la ranura digástrica de atrás hacia delante. Su identificación puede resultar difícil, con lo que se corre el riesgo de crear una ranura digástrica falsa. Para evitarlo, conviene poner al descubierto el músculo digástrico en su segmento posterior y proseguir la esqueletización hacia delante.

— Vaciamiento de la región situada por debajo del nervio facial *(fig. 4C)*: esta región aparece como una prolongación del cordón intersinusofacial. Está situada medialmente con respecto a la tercera porción del nervio facial y por debajo del conducto semicircular posterior. El raspado de esta región requiere la perfecta esqueletización previa del seno lateral y, sobre todo, la identificación de la mitad inferior de la tercera porción del conducto facial.

El conducto semicircular posterior debe respetarse, evitando sobrepasar una línea que pasa por el eje de la apófisis corta del yunque. Por otra parte, el golfo de la yugular puede ser dañado accidentalmente en la parte profunda de la región ubicada por debajo del nervio facial, por lo que conviene actuar con prudencia en dicha zona.

La mastoidectomía se completa con la escisión de las celdas retrosinusales, el receso cigomático y las celdas temporales superficiales, a menudo afectados por osteítis en el niño con mastoiditis.

INDICACIONES

— Mastoiditis y osteítis mastoidea.

— Vía de acceso a la tercera porción del nervio facial.

— Vía de acceso a la bolsa endolinfática.

— Vía de acceso translaberíntico.

— Mastoidectomía previa a la aplicación de un implante coclear o de algunas prótesis de oído medio.

Antroaticotomía y mastoaticotomía [3, 5, 7, 12]

PRINCIPIO

La finalidad de estas intervenciones es acceder al ático por vía mastoidea. La dificultad principal es el riesgo de lesión coclear por fresado accidental de los huesecillos, debido a la continuidad de la cadena osicular. Otra dificultad es la conservación del conducto auditivo y, en particular, de la pared externa del ático en caso de prolapso del techo del tímpano.

TÉCNICA *(fig. 5)*

Es indispensable verificar previamente la continuidad de la cadena osicular mediante exploración de la región incudoestapedial.

El peligro de daño coclear es casi nulo en caso de interrupción de la cadena osicular. Sin embargo, ante una cadena continua, se debe evitar permanentemente cualquier contacto entre la fresa y los huesecillos. Los diferentes tiempos de la intervención son los siguientes.

— Primer tiempo: mastoidectomía o antrotomía.

— Segundo tiempo: localización de la región de la fosa del yunque, cercana a la parte posterior del relieve del conducto semicircular lateral y al tramo más posterior del conducto óseo *(fig. 5A)*. La identificación de esta zona es a veces difícil por la escasa visualización del relieve del conducto lateral.

— Tercer tiempo: confección de una excavación ósea en el macizo atical mediante esqueletización del techo. Este último constituye un punto de referencia fundamental: al permanecer al ras del techo temporal se disminuye claramente el riesgo de fresado accidental del yunque o del conducto facial. Cuando se crea la excavación atical es preciso conservar una lámina ósea de protección osicular *(fig. 5A)*.

— Cuarto tiempo: exposición de la apófisis corta del yunque y acceso a la celda de los huesecillos. La exposición de la apófisis corta del yunque se obtiene con ayuda de un raspador, mediante movimientos de arriba abajo y girando la cabeza del paciente hacia el lado contrario al del cirujano. Después de localizar el yunque se continúa con la aticotomía, esta vez con una fresa diamantada. Cuando la cadena osicular está próxima, es mejor utilizar un raspador.

INDICACIONES

Estas intervenciones se indican principalmente para el tratamiento de las lesiones inflamatorias de la otitis crónica,

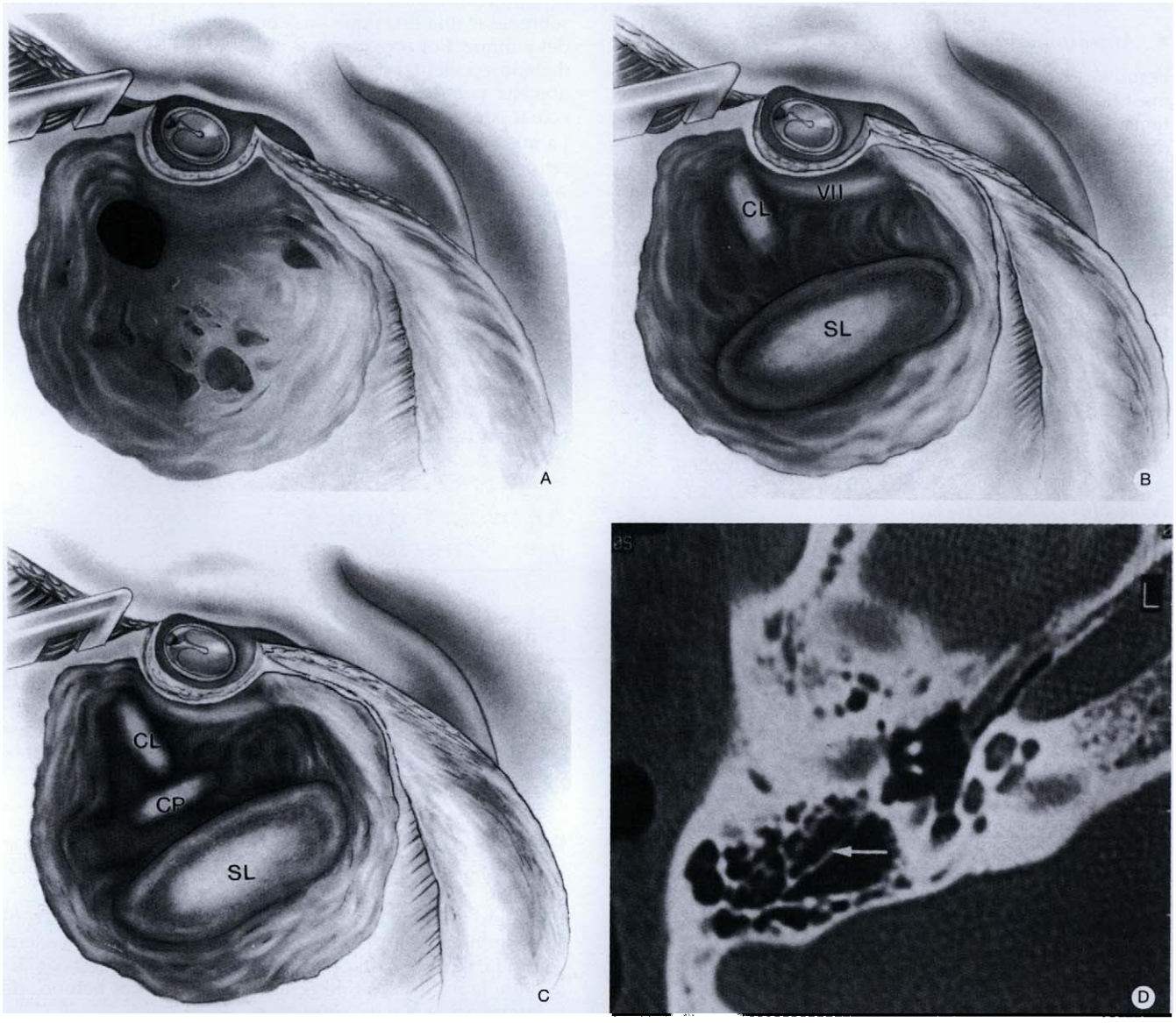

4 *Mastoidectomía. CL: conducto semicircular lateral; CP: conducto semicircular posterior; SL: seno lateral; VII: conducto del facial.*
A. Antrotomía y exéresis de las celdas superficiales: el techo del antro es esqueletizado en su porción lateral.
B. Abertura amplia del antro y esqueletización a la altura del techo, el seno lateral, el ángulo sinodural posterior y la pared posterosuperior del conducto óseo: los cordones intersinofaciales y retrosinusales han sido vaciados y el seno lateral esqueletizado; vaciamiento de la apófisis mastoides; localización de la tercera porción del nervio facial.
C. Abertura de las celdas situadas por debajo del nervio facial, con precaución a raíz de la presencia del conducto semicircular posterior y después de haber localizado obligatoriamente la tercera porción del nervio facial en su segmento inferior.
D. Corte axial del peñasco que muestra la lámina petroescamosa (flecha) que separa medialmente el antro de las celdas superficiales laterales.

colesteatomatosa o no colesteatomatosa. También se indican en el tratamiento de las secuelas de la otitis crónica y, en particular, para resolver la anquilosis de la cabeza del martillo. Además, representa el primer tiempo quirúrgico del acceso a las tres porciones del nervio facial.

Timpanotomía posterior [3, 5, 7, 12]

PRINCIPIO

Se trata de la abertura de la caja del tímpano por vía mastoidea a expensas del receso del nervio facial *(fig. 6A)*. El receso del facial corresponde a un triángulo óseo delimitado medialmente por el nervio facial, lateralmente por la cuerda del tímpano y hacia arriba por la fosa del yunque.

La práctica correcta de una timpanotomía posterior implica, por una parte, el fresado perfectamente rectilíneo del conducto auditivo externo y, por otra, la reducción más pronunciada posible de los bordes posteriores y superiores de la cavidad mastoidea. Los riesgos de esta intervención son la laberintización por contacto de la fresa con el yunque, la lesión del nervio facial y la muesca accidental del surco timpánico a causa de una timpanotomía posterior demasiado lateral.

Se distinguen tres tipos de timpanotomía posterior:

— la timpanotomía posterior y superior con afinamiento de la porción posterior de la pared externa del ático timpánico;

— la timpanotomía posterior total con abertura completa del receso del facial;

— la timpanotomía posterior e inferior con persistencia de un puente óseo de protección del yunque *(fig. 6C)*.

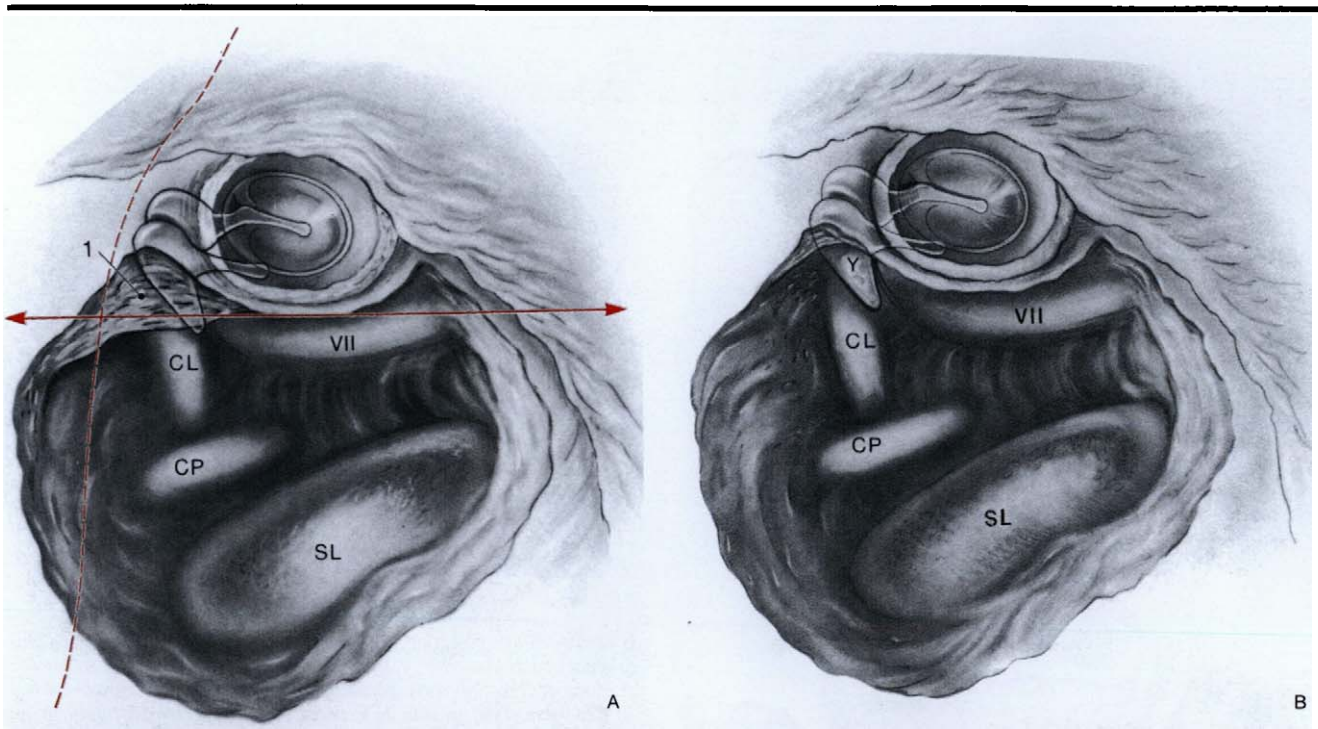

5 *Mastoaticotomía. CL: conducto semicircular lateral; CP: conducto semicircular posterior; SL: seno lateral; VII: nervio facial; Y: yunque.*
A. Localización de la zona de los huesecillos a la altura de la línea vertical que pasa por la pared posterior del conducto óseo y cuando aparece la parte posterior del conducto semicircular lateral: muesca atical que deja una pared de protección osicular (1); la cabeza del paciente se gira hacia el lado opuesto al del cirujano para una mejor exposición de la apófisis corta del yunque.
B. Abertura del ático de atrás hacia delante; al aproximarse al yunque se debe utilizar un raspador.

TÉCNICA

Antes de la timpanotomía posterior debe practicarse una antroaticotomía o una mastoaticotomía. Los bordes superiores y posteriores de la cavidad se deben rebajar al máximo para facilitar los movimientos de la fresa en la zona del receso del facial. El conducto auditivo externo debe quedar perfectamente rectilíneo en sus porciones posterior y superior, y sobre todo adelgazado tanto en la parte lateral como en la central. El fresado del conducto debe permitir la visión directa de la región incudoestapedial y el surco timpánico en el lado timpánico, y del yunque y la zona de ataque de la timpanotomía posterior en el otro lado del conducto *(fig. 6B)*. La zona de ataque se ubica en un plano que pasa por la apófisis corta del yunque, inmediatamente por debajo de la punta de la misma. En caso de cadena osicular continua y móvil se debe dejar un puente óseo de protección. Si se tiene la precaución de no sobrepasar este límite en sentido medial, el riesgo de lesión del nervio facial es nulo. Por otra parte, la integridad del surco timpánico puede asegurarse mediante la doble visualización a uno y otro lado del conducto. A continuación, la timpanotomía posterior se prolonga hacia abajo, donde el fresado debe ejecutarse con mayor prudencia debido a la lateralización progresiva del nervio facial, que alcanza la cuerda del tímpano a la altura de la parte inferior de la timpanotomía.

CASOS PARTICULARES

■ *Implante coclear* [6]

La timpanotomía posterior e inferior se lleva a cabo para visualizar la región de la ventana redonda *(fig. 7A)*. El portaelectrodos se introduce a través de la timpanotomía posterior hasta la rampa timpánica de la cóclea. Es importante no denudar el nervio facial a fin de no provocar estimulaciones faciales indeseables del implante.

■ *Prótesis implantable de oído medio* [14]

Para colocar este tipo de prótesis se requiere una timpanotomía posterior amplia, de 3 mm de altura, para poder pasar la masa flotante que se fijará al yunque *(fig. 7B)*. Para ello, suele ser necesario visualizar perfectamente la cuerda del tímpano y el codo del conducto facial. Es importante dejar un saliente óseo de protección frente a la apófisis corta del yunque, que no debe ser muy marcado para no obstaculizar la visualización de la rama descendente del yunque a la que se fijará la masa flotante.

INDICACIONES

— Otitis crónicas: la timpanotomía posterior puede tener dos indicaciones en la otitis crónica. Si el objetivo principal es resecar lesiones inflamatorias o epidérmicas a la altura del receso del facial, se debe llevar a cabo una timpanotomía posterior completa. Si la finalidad es la ventilación, que se consigue estableciendo una comunicación amplia entre la caja del tímpano y las cavidades posteriores, la timpanotomía posterior y superior resulta suficiente.
— Intervención quirúrgica del nervio facial: la exposición del codo del nervio facial exige la práctica de una timpanotomía posterior completa.
— Implante coclear.
— Prótesis implantable de oído medio.

Cavidad de vaciamiento [3, 5, 7, 12]

PRINCIPIO

La escisión completa de las cavidades mastoaticales debe permitir el acceso a todas las zonas del oído medio, tanto para el control otoscópico como para evitar la formación de

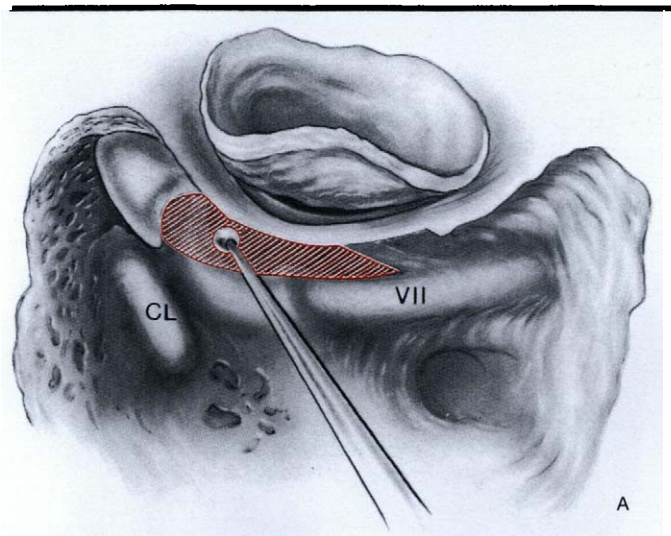

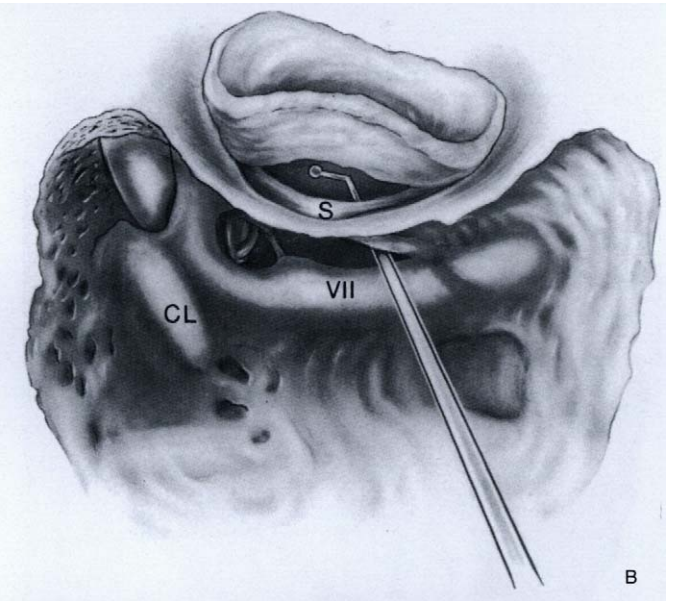

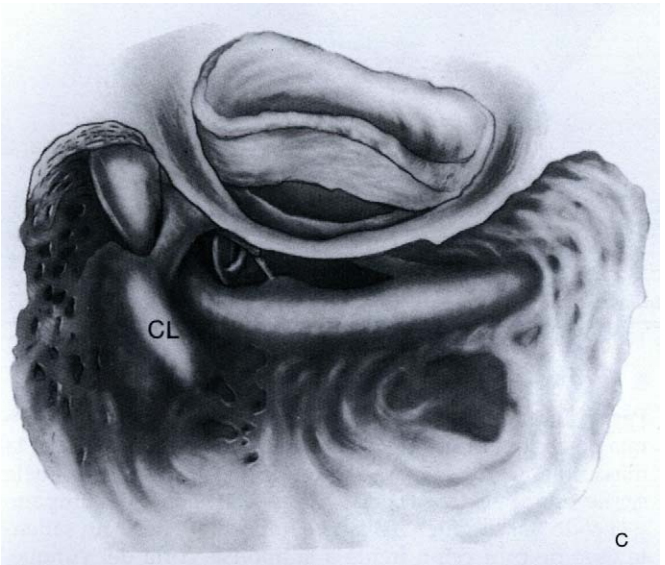

6 *Timpanotomía posterior. CL: conducto semicircular lateral; CP: conducto semicircular posterior; VII: nervio facial.*
A. Zona de resección correspondiente al receso del facial (en rojo).
B. Importancia del fresado de la pared posterosuperior del conducto, que debe permitir la visualización simultánea del surco auricular y la zona de timpanotomía.
C. Timpanotomía posterior con conservación de un puente óseo de protección del yunque.

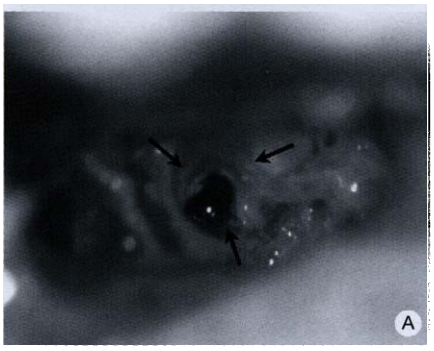

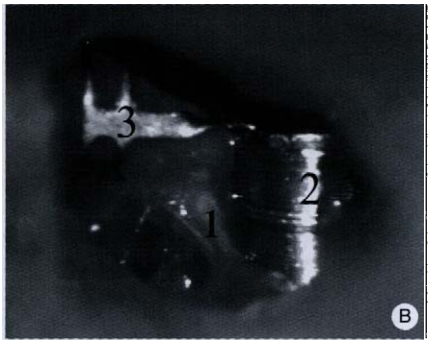

7 *Timpanotomía posterior.*
A. Implante coclear. Timpanotomía posterior e inferior para la colocación de un implante coclear. La región de la ventana redonda se debe desprender ampliamente. Se practicó cocleostomía.
B. Prótesis implantable de oído medio. Timpanotomía posterior amplia para poder introducir la masa flotante de la prótesis. 1. Tendón del músculo del estribo; 2. masa flotante; 3. clip en la rama descendente del yunque.

un receso que podría causar la persistencia de un foco infeccioso: fosita supratubárica, prominencia del pico del nervio facial, pared del nervio facial y apófisis mastoides.

En este sentido, las cualidades fundamentales de una cavidad de vaciamiento son su carácter regular y armónico, así como el tamaño adecuado del meato con respecto al volumen de la cavidad.

TÉCNICA *(fig. 8A)*

La intervención se puede dividir en ocho tiempos quirúrgicos.

— Primer tiempo: exploración de la caja y mastoaticotomía.

— Segundo tiempo: supresión de la pared externa del ático timpánico y de la pared posterior del conducto óseo. La región del pico del facial se regulariza con fresa diamantada para vaciar completamente el receso facial *(fig. 8B)*.

— Tercer tiempo: reducción del borde mastoideo posterior, en ocasiones a expensas de las celdas retrosinusales. La reducción de la altura de los bordes de la cavidad es un elemento fundamental para reducir el volumen final de la misma.

— Cuarto tiempo: regularización de la punta. Si la mastoides está muy esclerosada basta con la simple regularización de la región de la punta. En los demás casos, cuando la mastoides está muy neumatizada, la cortical de la punta mastoidea se

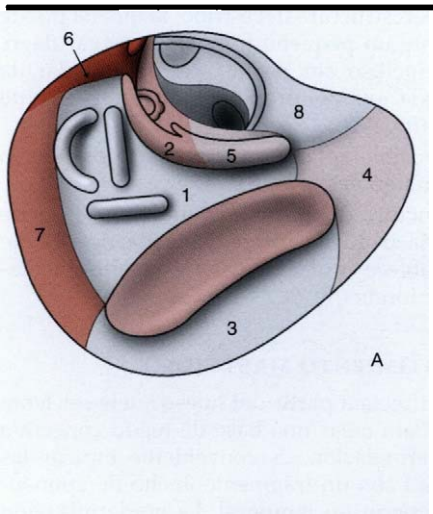

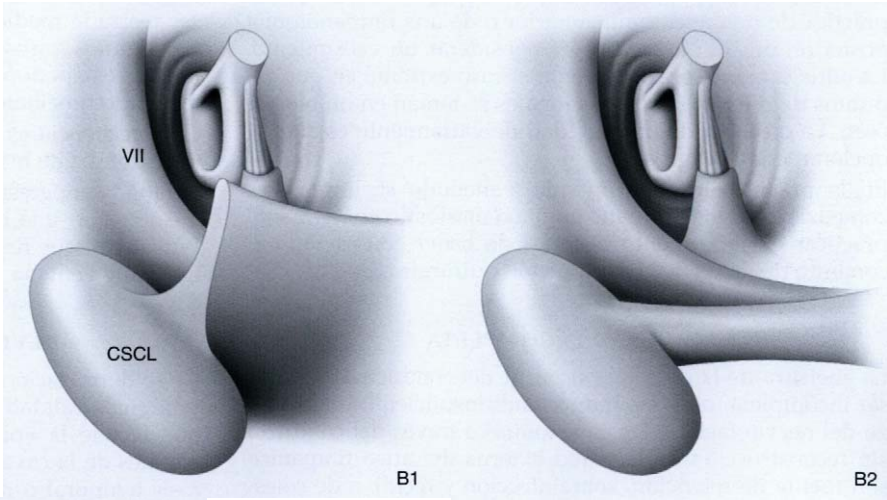

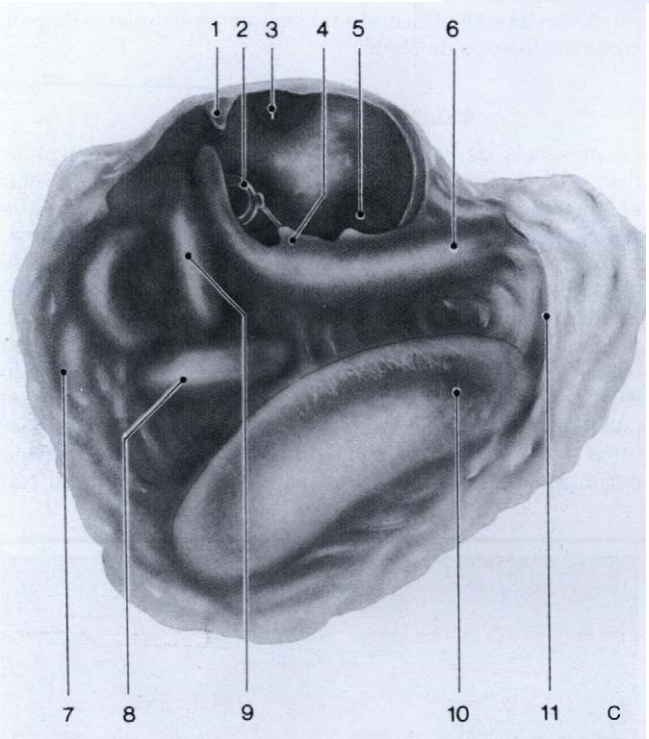

8 *Vaciamiento petromastoideo.*
A. Los ocho tiempos quirúrgicos del vaciamiento.
1. Mastoaticotomía. 2. Supresión de la pared externa del ático y de la pared posterior del conducto óseo, y regularización de la región del pico del facial. 3. Reducción del borde mastoideo posterior. 4. Regularización de la punta. 5. Reducción del muro del facial. 6. Regularización del ático. 7. Regularización del borde superior de la cavidad. 8. Vaciamiento y regularización de las paredes inferiores y anteriores.
B. Reducción del muro del facial. CSCL: conducto semicircular lateral; VII: nervio facial.
C. Aspecto final de una cavidad de vaciamiento. 1. Proceso coclearíforme; 2. estribo; 3. protímpano; 4. pirámide; 5. ventana redonda; 6. conducto del facial; 7. techo; 8. conducto semicircular posterior; 9. conducto lateral; 10. seno lateral; 11. ranura digástrica.

hunde completamente hasta la altura de la ranura digástrica, es decir, la inserción del vientre posterior del músculo digástrico. Entonces se practica la exéresis completa de la punta.

— Quinto tiempo: descenso de la pared del nervio facial. Este tiempo no debe llevarse a cabo a menos que los tiempos precedentes hayan sido efectuados correctamente, en particular la regularización de la región del pico del nervio facial. La pared del facial se puede reducir sin peligro siempre que el nervio se pueda localizar bien a la altura del codo y, más abajo, a la altura del extremo anterior de la ranura digástrica. Cerca del nervio, se debe recurrir a una gran fresa diamantada, con abundante irrigación.

— Sexto tiempo: regularización del ático. Para explorar la fosita supratubárica correspondiente al receso epitimpánico anterior y situada por delante del tendón del músculo tensor del martillo, suele ser necesario abrirla ampliamente. Para ello es preciso hundir un tabique óseo cuya inserción medial está estrechamente relacionada con la primera porción del nervio facial y el ganglio geniculado.

— Séptimo tiempo: regularización del borde superior y el ángulo intersinusodural.

— Octavo tiempo: regularización de las paredes anteriores e inferiores del conducto óseo.

Al finalizar la intervención, la cavidad no debe presentar ningún relieve agudo ni recesos. La impresión es tanto táctil como visual.

INDICACIONES

La indicación principal es la otitis crónica colesteatomatosa. También puede ser necesario crear una cavidad de vaciamiento para resecar tumores primarios del oído medio o tumores que invaden el oído medio, por ejemplo, paragangliomas timpánicos. Antes de la intervención, la decisión se basa en la extensión de las lesiones (determinada mediante tomografía computadorizada), las posibilidades de seguimiento, el número de intervenciones ya efectuadas. Durante la exploración quirúrgica, la decisión depende de los datos anatómicos. La neumatización acentuada exige rebajar al máximo los bordes de una cavidad y lleva a considerar un procedimiento de relleno para disminuir el volumen de la misma. En estos casos se debe tratar de conservar el conducto óseo y optar por una técnica cerrada. El prolapso marca-

do de las meninges y del seno lateral puede obstaculizar la práctica de una aticotomía anterior o de una timpanotomía posterior, por lo que se deberá considerar un vaciamiento. La otitis osteomatosa representa el caso extremo en que los puntos de referencia convencionales se toman en un bloque óseo. La creación de una cavidad de vaciamiento es aquí la opción menos peligrosa.

En la práctica, la solución que a menudo se impone es comenzar con una antroaticotomía o mastoaticotomía y sólo practicar el vaciamiento después de haber considerado el conjunto de datos de la exploración quirúrgica.

CAVIDAD INCOMPLETA

La abertura de la cavidad posterior del conducto no puede ser incompleta, pues las reducciones insuficientes del macizo del nervio facial y las antrotomías a través del conducto sin reconstrucción de la pared externa del ático timpánico son fuente de retención, sobreinfección y recidiva de colesteatoma. En cambio, la conservación de la pared externa del ático timpánico puede estar justificada cuando las lesiones respetan la parte anterior del mismo. En tal caso es posible conservar la pared externa y cerrar el ático por detrás con un fragmento de cartílago, evitando así las retracciones aticales y supratubáricas, que a veces constituyen una fuente de retención.

VACIAMIENTO Y TIMPANOPLASTIA

La timpanoplastia no es un procedimiento incompatible con la creación de una cavidad de vaciamiento. La otorrea tubárica se evita con una miringoplastia practicada por deslizamiento de un fragmento de aponeurosis temporal por debajo de los residuos de membrana timpánica.

También puede efectuarse una osiculoplastia como en técnica cerrada, ya sea de entrada o en un segundo tiempo quirúrgico.

Si se conserva la superestructura del estribo, la misma puede ser realzada mediante un pequeño fragmento de cartílago. En algunos casos, incluso sin reconstrucción osicular, la miringoestapedopexia puede proporcionar un excelente resultado funcional *(fig. 9A)*.

Con frecuencia es posible aplicar un autoinjerto osicular o una prótesis de biomateriales *(fig. 9B)*.

Si falta la superestructura del estribo, la audición se puede mejorar con una caja pequeña (timpanoplastia tipo IV de Wullstein), que restablece el desfase fisiológico entre ventana oval y ventana redonda *(fig. 9C)* [16].

REVESTIMIENTO MASTOIDEO

La epidermización directa a partir del hueso suele ser lenta y de mala calidad. Para crear una base de tejido conectivo que facilite la epidermización, es conveniente tapizar las paredes de la cavidad con un fragmento ancho de aponeurosis temporal o de periostio temporal. La epidermización puede acelerarse utilizando un fragmento de injerto de piel, como los injertos de Davis.

RELLENO DE LA CAVIDAD

La presencia de cavidades posteriores muy neumatizadas lleva a efectuar un relleno parcial de la cavidad para limitar el tamaño de la misma y aumentar la tolerancia. Además de sus ventajas, esta técnica presenta el inconveniente de cubrir y encerrar un posible residuo de colesteatoma, que puede crecer en profundidad y manifestarse luego, en fase tardía, mediante complicaciones. Se conocen varias técnicas de relleno. En primer término se debe mencionar el relleno con colgajos conectivomusculares, de los cuales el más utilizado es el colgajo fibroperióstico mastoideo pediculado sobre el pabellón o colgajo de Palva [10]. También se pueden utilizar otros tipos de colgajos: colgajo fibroperióstico con pedículo perimastoideo, colgajo musculoaponeurótico temporal con

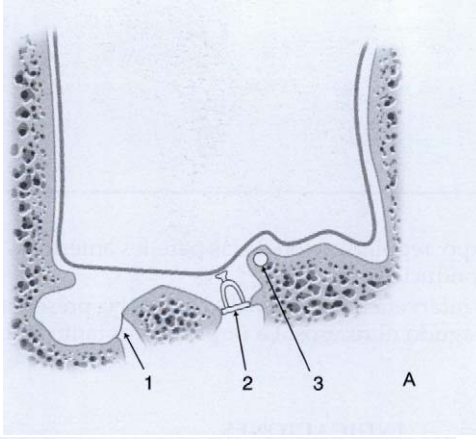

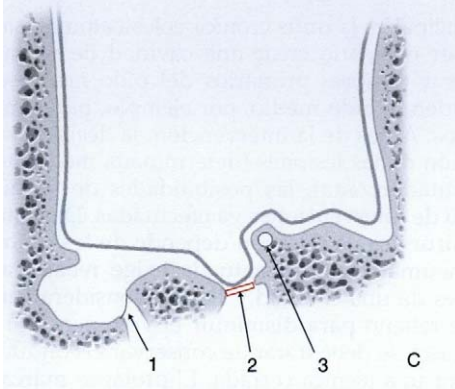

9 *Timpanoplastia y vaciamiento.*
A. Miringoestapedopexia. 1. Ventana redonda; 2. estribo; 3. nervio facial.
B. Prótesis parcial de titanio con conservación de la superestructura del estribo.
C. Esquema de una timpanoplastia tipo 4 de Wullstein en caso de destrucción de la superestructura del estribo, con creación de una caja pequeña. 1. Ventana redonda; 2. estribo; 3. nervio facial.

pedículo temporal anterior o posterior y, por último, colgajo de fascia temporal superficial con un pedículo centrado en la arteria temporal.

El polvo de hueso mezclado con pegamento biológico («*bone paté*») constituye un material de relleno interesante. Es importante tapizar toda la superficie libre de relleno con un fragmento aponeurótico ancho, dado que una parte del relleno será reabsorbida con el paso del tiempo.

Los biomateriales representan otra alternativa interesante, en particular los granulados de cerámica fosfocálcica tales como los *macroporus biphasic calcium phosphate* (MBCP) [4]. Después de humidificar los gránulos en suero fisiológico, se mezclan con pegamento biológico y polvo de hueso. Aquí también es importante cubrir completamente el biomaterial con un fragmento de tejido conectivo, para evitar su migración.

MEATOPLASTIA *(fig. 10)* [7, 12]

Constituye la última etapa de la intervención y determina en gran medida el éxito y la buena tolerancia de la cavidad de vaciamiento. El tamaño de la meatoplastia debe ser acorde al volumen de la cavidad, es decir, que para una cavidad grande se debe hacer una meatoplastia amplia, mientras que para una cavidad pequeña, un meato externo acústico de tamaño normal será suficiente. La vía endoaural ampliada facilita el acceso al meato. Se puede practicar una meatoplastia extracartilaginosa sin afectar al cartílago de la concha auricular, o bien una meatoplastia transcartilaginosa con utilización de un fragmento de cartílago de la concha para crear un meato mucho más amplio.

CIERRE

La cavidad se cubre con fragmentos de esponja reabsorbible y se introduce una gasa yodoformada.

Cuidados postoperatorios y control

ANTIBIOTICOTERAPIA

La actitud varía según que el oído operado esté seco o infectado en el momento de la intervención.

Si el oído está seco, puede proponerse una antibioticoterapia profiláctica intraoperatoria y eventualmente postoperatoria de corta duración (inferior a 48 horas). Si el oído está infectado, la antibioticoterapia es obligatoria hasta la extracción de las gasas. Debe ser específica, en particular con respecto a *Pseudomonas aeruginosa* y el estafilococo dorado, y adaptarse a los resultados de un examen bacteriológico preoperatorio.

CUIDADOS LOCALES Y SEGUIMIENTO

Después de cualquier intervención de las cavidades posteriores, y en particular después de un vaciamiento, es indispensable controlar el estado del pabellón durante los días siguientes a la operación con el fin de detectar una eventual condritis. Las gasas de taponamiento se extraen entre 5 y 8 días después de la intervención. Si la cirugía se ha practicado en un oído infectado es preciso extraer antes las gasas (quinto día).

Los controles postoperatorios deben ser rigurosos a fin de obtener una buena cicatrización. Los tejidos proliferantes se deben resecar o cauterizar con bastoncillos de algodón

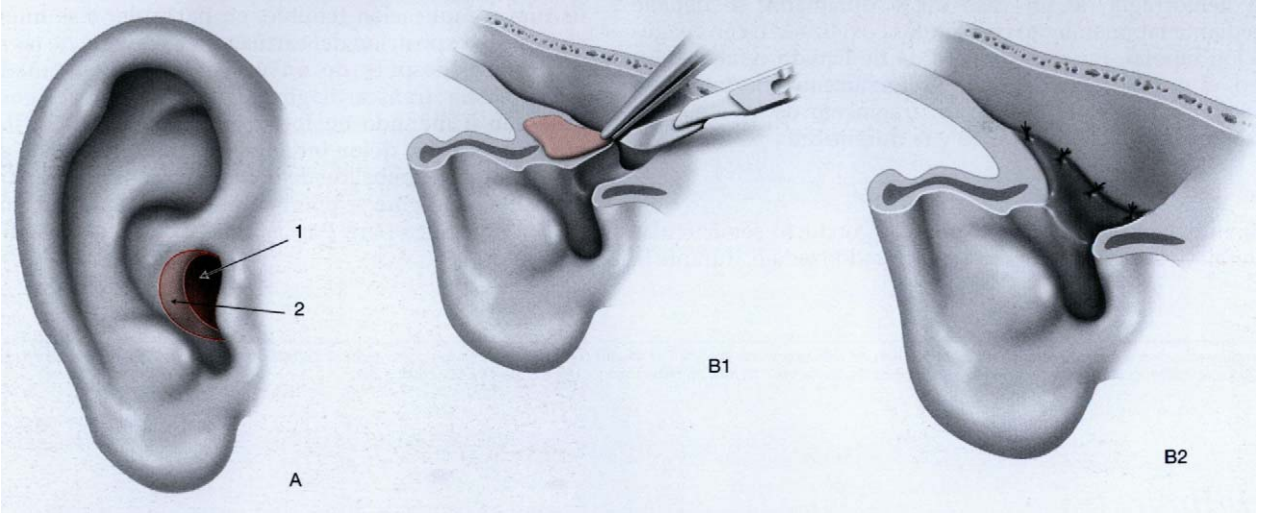

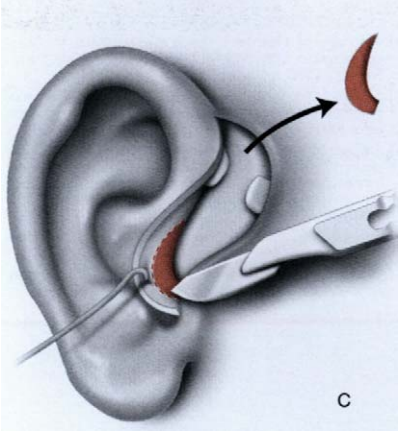

10 *Meatoplastias en las cavidades de vaciamiento.*
A. Meatoplastias: 1. Extracartilaginosa; 2. transcartilaginosa.
B. Meatoplastia extracartilaginosa.
C. Meatoplastia transcartilaginosa.

embebidos en ácido tricloroacético diluido (1/3). La administración de gotas con antibióticos y corticoides limita la proliferación y favorece la cicatrización. No obstante, antes de usar este tipo de gotas es preciso asegurarse de que la caja del tímpano sea hermética. Si la membrana del tímpano no es impermeable es obligatorio usar gotas atóxicas para el oído (fluoroquinolona, rifamicina). Se vuelve a examinar al paciente al cabo de 15 días y, más adelante, cada 3 o 4 semanas hasta la cicatrización completa. Ésta se consigue en promedio a los 2 meses para las cavidades de vaciamiento y a las 3 semanas para las técnicas cerradas.

Durante el período de cicatrización se deben proscribir los baños de inmersión. En cambio, una cavidad de vaciamiento bien cicatrizada no constituye una contraindicación sistemática para las actividades náuticas, salvo el buceo submarino.

COMPLICACIONES

■ *Complicaciones intraoperatorias*

Herida del seno lateral

En la mayoría de los casos, se controla mediante taponamiento con celulosa oxidizada.

Herida de la duramadre

Puede producirse muy precozmente, desde el inicio de la antrotomía si la duramadre está muy prolapsada o si la antrotomía comienza muy arriba con respecto a los puntos de referencia habituales. La desnudación de la duramadre es un incidente menor cuando la superficie es reducida. Un defecto mayor a 1 cm se debe rellenar con cartílago o un fragmento de hueso, ya que se puede convertir en la causa de una hernia meníngea o meningoencefálica.

La hemorragia de un vaso de la duramadre se detiene mediante taponamiento con celulosa oxidizada o con coagulación bipolar. En caso de pérdida de líquido cefalorraquídeo, el defecto óseo se agranda ligeramente con una fresa diamantada y se introduce un fragmento de aponeurosis temporal entre el endocráneo y la duramadre.

Fístula del conducto semicircular lateral

Cuando se sospecha una fístula del conducto semicircular lateral, ya sea por tomografía computadorizada o, durante la intervención, por la magnitud de la extensión del colesteatoma, conviene terminar la disección por la región del conducto lateral. Existen dos opciones: dejar en su lugar la matriz de colesteatoma sobre la fístula tapada, o intentar una disección minuciosa de la matriz epidérmica que puede adherirse al laberinto membranoso. En este caso, la fístula se debe cubrir rápidamente con un injerto de aponeurosis temporal.

Lesión del nervio facial

La lesión intraoperatoria del nervio facial exige su reparación inmediata, la cual consiste, en la mayoría de los casos, en la resección de la parte lesionada del nervio facial y la interposición de un injerto procedente del plexo cervical superficial.

■ *Complicaciones postoperatorias*

Parálisis facial

En caso de parálisis facial postoperatoria, es importante saber si ésta se manifestó al despertar de la anestesia o después de un tiempo de latencia de 24 a 48 horas. En caso de parálisis facial secundaria, el tratamiento consiste en extraer el taponamiento y administrar corticoides por vía sistémica. Si la parálisis facial es a priori de entrada, y siempre que el cirujano esté seguro de no haber lesionado el nervio facial, se aplica el mismo tratamiento. Si el cirujano tiene dudas al respecto, es preciso entonces optar por una intervención exploradora lo más rápidamente posible.

La aparición de una parálisis facial postoperatoria secundaria y tardía a partir de la tercera semana debe hacer sospechar en primer lugar el diagnóstico de tuberculosis del oído medio.

Condritis

Es una complicación temible, en particular tras intervenciones con exposición del cartílago. La mayoría de las veces se produce después de un vaciamiento acompañado de meatoplastia transcartilaginosa. Los primeros signos se observan a menudo en forma precoz, a partir de las 48 horas, e incluyen dolor, inflamación y enrojecimiento de los tegumentos del pabellón de la oreja. La constatación de una condritis incipiente requiere antibioticoterapia por vía sistémica específica para *Pseudomonas aeruginosa* y estafilococo dorado.

Cualquier referencia a este artículo debe incluir la mención del artículo original: Bordure P et Malard O. Chirurgie des cavités postérieures de l'oreille moyenne et antroatticotomies. Encycl Méd Chir (Editions Scientifiques et Médicales Elsevier SAS, Paris, tous droits réservés), Techniques chirurgicales - Tête et cou, 46-080, 2002, 12 p.

Bibliografía

[1] Alberti P, Rubers S. Otologic medicine and surgery. New York : Chuchill Livingstone, 1988

[2] Bordure P, Runner O, Robert R, Legent F. Anatomie du nerf facial. *Encycl Méd Chir* (Éditions Scientifiques et Médicales Elsevier SAS, Paris), Oto-rhino-laryngologie, 20-258-A-10, 1995 : 1-7

[3] Bremond G, Wayoff M, Jost G. Les étapes du traitement de l'otite chronique chez l'adulte. Paris : Arnette, 1966

[4] Daculsi G, Bagot d'Arc M, Corlieu P, Gersdorff M. Macroporous biphasic calcium phosphate efficiency in mastoid cavity obliteration: experimental and clinical findings. *Ann Otol Rhinol Laryngol* 1992 ; 101 : 669-674

[5] Fleury P, Legent F, Lefebvre C. Atlas de techniques chirurgicales de l'oreille. Paris : Masson, 1974

[6] Johnson IJ, Gibbin KP, O'Donoghue GM. Surgical aspects of cochlear implantation in young children: a review of 115 cases. *Am J Otol* 1997 ; 18 : S69-S70

[7] Legent F, Narcy P, Bordure P. Chirurgie de l'oreille moyenne. Paris : Masson, 1992

[8] Legent F, Perlemuter L, Vandenbrouk C. Cahiers d'anatomie ORL : oreille. Paris : Masson, 1984

[9] Malherbe A. L'évidement pétro-mastoïdien dans le traitement des suppurations de l'oreille moyenne. Paris : Masson, 1895

[10] Palva T, Palva A, Salmivalli A. Radical mastoidectomy with cavity obliteration. *Arch Otolaryngol* 1968 ; 88 : 119-123

[11] Paparella M, Shumrick D, Gluckman J, Meyerhoff W. Otology and neuro-otology. Philadelphia : WB Saunders, 1991

[12] Portmann M, Guerrier Y. Oreille et os temporal. In : Traité de techniques chirurgicale ORL et cervicofaciale. Paris : Masson, 1986

[13] Selesnick SH, Lynn-Macrae AG. The incidence of facial nerve dehiscence at surgery for cholesteatoma. *Otol Neurotol* 2001 ; 22 : 129-132

[14] Snik AF, Mylanus EA, Cremers CW, Dillier N, Fisch U, Gnadeberg D et al. Multicenter audiometric results with the Vibrant Soundbridge, a semi-implantable hearing device for sensorineural hearing impairment. *Otolaryngol Clin North Am* 2001 ; 34 : 373-388

[15] Sourdille M. Trépanation mastoïdienne élargie et atticotomie transmastoïdienne. Paris : Masson, 1915

[16] Wullstein H. Operationen zur Verbesserung des Gehöres. Grundlagen und Methoden. Stuttgart : Thieme, 1968